Lane Medical Library

1895

Ein Beitrag
ır Kenntnis der Sarkome langer Röhrenknochen.

Inaugural - Dissertation

zur

Erlangung der Doktorwürde

in der

Medizin, Chirurgie und Geburtshilfe,

welche

nebst beigefügten Thesen

mit Zustimmung der hohen Medizinischen Fakultät

der Königl. Universität Greifswald

am

Dienstag, den 7. Mai 1895

mittags 1 Uhr

öffentlich verteidigen wird

Max Jacobsohn

aus Meerane in Sachsen.

Opponenten:

Herr cand. med. H. Braun.
Herr Drd. med. C. Horneffer.
Herr cand. med. M. Krieger.

Greifswald.
Druck von Julius Abel.
1895.

Wolff

Digitized by the Internet Archive
in 2026

https://archive.org/details/IA40154003_0441

Meinen teuren Eltern

in Liebe und Dankbarkeit

gewidmet.

Meinen teuren Eltern

in Liebe und Dankbarkeit

gewidmet.

Es ist eine Errungenschaft erst der neueren Chirurgie, bei Knochensarkomen, die sich an den Extremitätenknochen zeigen, möglichst frühzeitig die Ablatio des erkrankten Gliedes vorzunehmen. Die Erkenntnis der infiltrierenden und metastasierenden Wirkung dieser höchst malignen Geschwülste hat die Therapie zu dem radicalen Verfahren gedrängt.

Sobald der Arzt die Diagnose des Leidens als Sarcom sichergestellt hat, sollte zur Operation, d. h. zur Amputation des erkrankten Gliedes geschritten werden.

Da die Sarkome, und vor allem die Knochensarkome die Tendenz haben, die Nachbarschaft gar schnell zu durchsuchern, so ist es von grossem therapeutischen Wert, dass der bösartige Charakter der Geschwulst möglichst früh erkannt wird, damit die Operation noch rechtzeitig ausgeführt werden kann, bevor die Grösse des Tumors oder Metastasen die Operation aussichtslos gestalten.

Die oft nur geringen Schmerzen lassen die Patienten erst recht spät die ärztliche Hülfe aufsuchen. Sie führen das Übel in vielen Fällen, wenn sie kein Trauma als Aetiologie anzugeben wissen, auf eine Erkältung, auf rheumatische Basis zurück, und erst, wenn die Volksmittel oder die Therapie des guten Nachbarn oder einer weisen Frau dem Leiden nicht steuern konnten, wird der Arzt konsultiert. Er bekommt also die Erkrankung oft in einem nicht mehr frühen Stadium der Entwicklung zur Beobachtung; und hat er das Sarkom als solches erkannt, so wird er dem Patienten die Operation dringlichst anempfehlen.

Die verhältnismässig geringen Schmerzen lassen d
Patienten die Schwere seines Leidens nicht voll erkenn
Solange der Tumor nicht ulceriert ist, oder solange ni
heftige Störungen des Allgemeinbefindens eintreten,
Kachexie, Oligaemie — will den Patienten zumeist die B
artigkeit ihres Leidens nicht einleuchten. Sie empfin
die Krankheit nur als eine Unbequemlichkeit, mit der
sich bald abzufinden gedenken.

Erst wenn das schnelle Wachstum und der beträc
liche Umfang der Geschwulst die Angst heraufbeschwör
entschliessen sich die Patienten zur ultima ratio, z
Operation — oft leider zu spät.

So stellte Herr Geheimrat Helferich in diesem S
mester eine Frau in der Klinik vor mit einem sehr gross
Sarkoma femoris. Da die Schmerzen nur gering war
wollte sich die Patientin zur Operation nicht entschliess
Sie wurde ohne therapeutischen Eingriff, um die schme
liche Kenntnis von der Schwere ihres Leidens bereiche
in die Heimat entlassen.

Drei weitere Fälle von Sarkom der unteren Extre
täten-Knochen, die ebenfalls in der Greifswalder chirurgisch
Klinik zur Beobachtung und Operation kamen, hat m
Herr Geheimrat Professor Doktor Helferich zur V
öffentlichung freundlichst überlassen.

Der erste Fall — Anna Krüger — bietet dadurch b
sonderes Interesse, dass wie schon öfter, so auch hier d
Differentialdiagnose zwischen Osteomyelitis und Sarko
durch die Symptome sehr erschwert war; ja, wir werd
sehen, dass manche Punkte die Annahme einer akuten E
zündung sehr wahrscheinlich machten, bis nach der Prob
incision durch die miskroskopische Untersuchung der G
schwulst die Diagnose sichergestellt wurde, und die Patien
durch rechtzeitige Radikaloperation, d. h. durch Amputa

moris vor weiterer Infektion, vor dem frühen Siechtum ewahrt wurde.

Der Fall Lubahn reiht sich mit seinen differentialagnotischen Schwierigkeiten — Osteomyelitis oder Sarkom - diesem an.

Der dritte Fall zeigt uns ein junges Mädchen, das mit hon sehr vorgeschrittenem Leiden in die Klinik kam. on dem Primärsarkom der Tibia aus hatten sich, wie die ektion bestätigte, multiple schwere Matastasen in den neren Organen habilitiert. Man könnte in diesem Falle eradezu von einer — der Carcinom-Kachexie analogen — arcom-Kachexie sprechen, zumal die Patientin laut Anamnese s zum Auftreten der Schmerzen im Bein „nie krank gesen sein und sich immer sehr wohl gefühlt" haben will, id auch durch die Autopsie die sarcomatöse Allgemeinfection als die causa leti in der Epicrise bestätigt wird.

Es sind gerade wieder in der neueren Zeit Versuche emacht worden, die verstümmelnden Operationen bei den arkomen der Extremitäten-Knochen zu umgehen dadurch, ass man sich auf die Ausschälung der Geschwulstmasse, ventuell mit einer zuweilen durch die Grösse und den Sitz es Tumors indicierten Gelenkresection beschränkte. Allerings resultiert auch aus diesem Verfahren, da sich die arkome zumeist an den Epiphysen habilitieren und eine ehr oder minder ausgeprägte Affectation des zunächst egenden Gelenkes meist statthat, in der Mehrzahl der älle eine Ankylose.

Aus der Hallenser Klinik des Prof. v. Bramann veröffentlicht Dr. Neumann[1]) einen Fall, bei dem ein grosses yelogenes Sarkom der Tibia ohne Amputation entfernt urde.

Über einen weiteren nach dieser Methode behandelten

[1]) Langenbecks Archiv f. klin. Chir. Bd. 46, pg. 272.

und geheilten Fall, bei dem es sich um ein centra
Myeloidsarkom der oberen Tibia-Epiphyse handelte,
richtete Prof. v. Bramman[1]) auf dem 18. Kongress
deutschen Geselschaft für Chirurgie. Es sind gerade
ihm eine ganze Reihe von Sarkomen ohne Amputat
excidiert worden, und es haben sich in diesen Fällen we
Recidive noch Metastasen gezeigt,

So hat ferner Volkmann-Halle[2]) ein kindskopfgros
Myeloidsarkom am oberen Ende der rechten Tibia hera
gehoben, die Höhle ausgelöffelt und stellenweise a
gebrannt und zwar mit gutem Erfolge. Der 48jähri
Patient konnte $2^3/_4$ Jahre nach der Operation ohne Appa
gehen, sogar das Knie leicht beugen.

Gewiss ein gutes Resultat!

Auch andere Chirurgen — Lucas, Morris — sah
gute Erfolge bei Entfernungen von Knochensarkomen du
Resektion.

So verlockend diese Resultate des minder radica
Verfahrens auch erscheinen, so dürfen wir uns leider ni
verhehlen, dass wir uns doch nur in seltenen Fällen e
wirkliche Heilung davon versprechen können.

v. Esmarch und v. Bergmann[3]) haben es auf d
17 Congress der deutschen Gesellschaft für Chirur
gelegentlich einer Discussion, die sich an einen nach die
Methode behandelten Fall anschloss, betont, dass man
den Fällen, in denen man eine wirkliche Heilung des Leid
gesehen habe, eine relative Gutartigkeit der Geschwu
annehmen müsse, eine Gutartigkeit, die dieser Gruppe
Tumoren allerdings im allgemeinen nicht eigen ist, und
hauptsächlich wohl darauf beruht, dass das Leiden in ein
noch frühen Stadium in Behandlung kam, zu einer Zeit,

[1]) Centralblatt f. Chir. 1889. Beilage pg. 33.

[2]) ebendaselbst.

[3]) Centralblatt f. Chir. 1888. Beilage. pg. 64.

die Geschwulst mit ihrer zerstörenden Thätigkeit noch auf ihren Primärsitz beschränkt war.

„Ob eine Exstirpation mit Erhaltung der Extremität durch schichtweises Herausschälen möglich ist, lässt sich meist erst während der Blosslegung des Ausgangsbodens entscheiden“ [1]).

v. Esmarch-Kiel [2]) hat wiederholt die Ansicht vertreten, dass eine ganze Anzahl von Knochensarkomen auf luetischer Basis beruhten und erhärtete seine Behauptung mit einer Reihe von Fällen, in denen er durch Darreichung grosser Mengen von Jodkali zu günstigem Erfolge gelangt ist. Selbst in einem sehr hartnäckigen Fall sah er nach einer Reihe von Recidiven schliesslich doch die erhoffte Heilung eintreten. Er rät zur Einleitung einer antiluetischen Kur.

Viele Anhänger hat sich diese These, wie es scheint, nicht erworben, jedenfalls ist die Therapie der Sarkome heutzutage dem Bereich der inneren Medicin entwachsen und bildet nun — quae medicamenta non sanant, ferrum sanat — einen Abschnitt der Chirurgie.

Die Malignität dieser Geschwülste, die bedrohliche Wachstumsgeschwindigkeit und die infektiöse Tendenz legten dem Chirurgen die frühzeitige Diagnose des Sarkoms als das im Interesse des Kranken erstrebenswerte Ziel nahe.

Indes oft stellen sich der sicheren Diagnose dieses Leidens differential-diagnostische Schwierigkeiten entgegen, die bei der Wahl der Therapie Berücksichtigung erheischen.

Prof. Lücke [3]) erwähnt einen Fall, bei dem durch ein

---

[1]) P. Vogt-Greifswald. Die chirurg. Krankheiten der oberen Extremität. pg. 186.

[2]) Langenbecks Archiv f. klin. Chir. Bd. 22 pg. 452. — v. Wasmer Beiträge zur Aetiologie und Therapie des Sarkoms. Dissert. Kiel, 1872. — v. Esmarch: Über die Aetiologie und die Diagnose der bösartigen Geschwülste etc. Langenbeck's Archiv Bd. 39.

[3]) Schmidt's Jahrbücher Bd. 141 pg. 205.

bestehendes Knochenaneurysma die Diagnose Sarkom nahegelegt wurde, desgleichen Grossich[1]).

Wie wir eben erwähnten, hat v. Esmarch die Gruppe der Syphilo-Sarkome den wahren Sarkomen gegenübergestellt. Da diese Gruppe eine specifische Therapie erheischt, so ist es von hoher Bedeutung für die Wahl des einzuschlagenden Verfahrens, die luetische Basis der Geschwulst auszuschliessen. Welche grossen Schwierigkeiten hier differential-diagnostisch zu überwinden sind, hat v. Esmarch erst vor einigen Tagen auf dem 14. Chirurgenkongress des Längeren auseinandergesetzt.

Dr. Gillet[2]) hebt hervor, dass ein Epiphysensarkom auch zu Verwechselungen mit einer fungösen Geschwulst führen kann, und Nasse[3]) führt in seinen statistischen Zusammenstellungen 3 Fälle auf, in denen durch epiphysäre Sarkome eine Knochentuberkulose vorgeschützt wurde.

In unseren beiden zunächst zu besprechenden Fällen war es die subacute oder chronische Osteomyelitis die differential-diagnostisch in Betracht kam.

Und gerade die Möglichkeit eines osteomyelischen Prozesses dürfen wir bei der Feststellung der Diagnose nicht ausser Acht lassen. Die Differential-diagnostischen Schwierigkeiten zwischen der Osteomyelitis und dem Knochensarkom bilden den Gegenstand längerer wissenschaftlicher Abhandlungen.

„Ce serait un travail intéressant que de rechercher et de rassembler les cas, où l'osteomyelite profonde a été confondue avec ostéo-sarcome“ sagt Trèlat auf dem französischen Congress im Jahre 1885, und es ist seit jenen

---

[1]) Über Sarkome der Extremitäten. Allg. Wiener mediz. Ztg. 1886. No. 22.

[2]) Bul. de la Soc. de Chir. II pg. 115. 1876.

[3]) Nasse: Die Sarkome der langen Extremitäten-Knochen. Langenbeck's Arch. f. klin. Chir. Bd. 39. pg. 895.

Zeit die Casuistik solcher zweifelhaften Fälle noch bedeutend vermehrt worden. Zumal bei so verschiedener Therapie, die diese beiden Krankheiten erheischen, kann unser Eingreifen für das Wohl und Wehe des Kranken leicht verhängnisvoll werden.

Bei der Osteomyelitis beobachten wir im allgemeinen das exspektative Verfahren, ein Verfahren, das bei einem Sarkom die Prognose von Tag zu Tag schlechter gestalten würde. Und wieder andererseits: würden wir jemanden, gestützt auf die irrige Diagnose „Knochensarkom", seiner Extremität berauben, so würde die schwere Verantwortlichkeit unseres nur zu radikalen Verfahrens voll und ganz auf uns zurückfallen. So sagt auch Trélat: „Lorsque la maladie — er spricht von der Osteomyelitis — siégeait sur des ségments de membre à un seul os, on a donné lieu à des erreurs de diagnostic qui ont conduit à des opérations déplacées par leur gravité."

Um in diesem Dilemma eine Fehldiagnose zu vermeiden, hat man sich zu den Probeincisionen entschlossen. v. Esmarch[1]) und andere haben dafür plaidiert zur Sicherstellung der Diagnose „tief in die Geschwulst einzuschneiden und grössere Scheiben behufs der mikroskopischen Untersuchung herauszunehmen." Allerdings haben einige Chirurgen dagegen hervorgehoben, dass man eine solche Probeincision nie machen soll, ohne vorher von dem Patienten, für den Fall, dass es sich um ein Sarkom handelt, die Erlaubnis zu haben, die Amputation des erkrankten Gliedes sogleich vorzunehmen. Die Vertreter dieser Ansicht gehen dabei von dem Grundsatz aus, dass durch die bei der Incision gesetzte Wundfläche der Allgemein-Infection Thür und Thor geöffnet seien.

Die vielen veröffentlichten Fälle, in denen man zwischen

---

1) Langenbeck's Archiv Bd. 39 pg. 339.

Probeschnitt und Operation im Durchschnitt 24 Stunde vergehen liess, haben einen Nachteil aus der Unterbrechung der Operation nicht erkennen lassen. Indes ein abschliessende Urteil wird erst eine Statistik gestatten, die das Resulta einer ganzen Reihe von einschlägigen Fällen zusammenzu fassen imstande sein wird.

Nehmen wir nun zunächst einen Einblick in die Kranken geschichten und die Aufzeichnungen des pathologische Befundes, um hernach die diagnostischen Schwierigkeiten die diese beiden Fälle boten, zu besprechen.

I.

Anna Krüger, 14 Jahre alt, Eigentümerstochter au Trantow. Aufgenommen am 12. Jan. 1893, entlassen an 19. Febr. 1893.

Sarcoma femoris dextri.

Amputatio femoris.

Anamnese: Patientin erkrankte am 26. Dez. 1892 m Schmerzen in dem rechten Oberschenkel. Derselbe schwo an, das Gehen wurde durch die Schmerzen unmöglich, s dass Patientin das Bett hüten musste. Am heutigen Tag liess sich Patientin in die chirurgische Klinik aufnehmen da die Beschwerden noch fortbestehen. Schon im Somme ist das Bein einmal angeschwollen und schmerzhaft ge wesen, ist nachher aber wieder abgeschwollen.

Status praesens: Patientin ist ein etwas schwächl liches, schlank gebautes Mädchen.

Der rechte Oberschenkel steht im Kniegelenk leicht flektiert; aktive Streckung nicht möglich, passive m Schmerzen verbunden; im rechten Kniegelenk ein geringe Erguss. Kapselschwellung ist nicht vorhanden. Der recht Oberschenkel erscheint besonders in seiner unteren Hälft stark geschwollen. Die Haut gespannt, nicht geröte Druck im Bereiche der unteren Hälfte des Femur star

schmerzhaft, in der oberen wenig. Fluctuation nicht nachweisbar; Leistendrüsen etwas geschwollen.

Es besteht etwas Durchfall, Abendtemperatur 37,7°, Herztöne beschleunigt, die Lungen normal.

13. I. 93. Operation in Narkose und Blutleere.

Längsschnitt an der Innenseite des unteren Teiles des rechten Femur.

Der Musc. vastus internus prolabiert auffallend aus der Wunde, er wird teils stumpf, teils scharf durchtrennt. Das Periost erscheint verdickt. Beim Einschneiden in dasselbe quillt eine auf Tumor verdächtige Granulationsmasse hervor. Mit dem scharfen Löffel lässt sich eine grosse Menge dieser Granulationsmassen entfernen. Ein Eiterherd wird nirgends gefunden. Aufmeisselung des Knochens; das Knochenmark ebenfalls verändert und auf Tumor verdächtig. Der Knochen erscheint nicht besonders verdickt.

Jodoformgaze-Tamponade der eröffneten Markhöhle, Tamponade der Wunde mit starkem Mull, feuchter Verband, Cramer'sche Schiene, Suspension.

Am Abend ist die Temperatur: 38,5°,
am folgenden Tage morgens: 37,8°,
abends: 38,1°.

Die Temperaturkurve bot während des ganzen Krankheitsverlaufes keine nennenswerten Abweichungen von der Norm.

Die mikroskopische Untersuchung des bei der Operation zutage geförderten Granulationsgewebes ergiebt die Diagnose: kleinzelliges Rundzellensarkom.

Daraufhin wurde am 19. I. 93 abermals zur Operation in Narkose und Blutleere geschritten und zwar zur Amputation des rechten Oberschenkels an der Grenze des oberen und mittleren Drittels in gesundem Gewebe durch zweizeitigen Zirkelschnitt. Vernähung des Periosts über dem Knochenstumpf durch Katgutnaht. Etagenförmige

Katgutnaht der Muskeln. Seidennaht der Haut. Zwei klein Drains an den Seiten.

Silk. Jodoform-Gaze. Trockener Verband.

Am Abend beträgt die Temperatur: 37,8°,
am folgenden Morgen: 37,2°.

Darauf am 25. I. 93 Verbandwechsel. Die Wundränder minimal gerötet. Nach Entfernung der Drains kommt aus dem äusseren Wundwinkel etwas Sekret. Auf Druck ist der äussere Wundwinkel schmerzhaft. Trockener Verband.

28. I. 93 Verbandwechsel. Etwas Sekret aus dem äusseren Wundwinkel; Schmerzhaftigkeit daselbst. Zwei Nähte haben durchgeschnitten.

30. I. 93 Verbandwechsel. Entfernung der Nähte. Am äusseren Wundwinkel klafft die Wunde etwas, in der Tiefe nekrotisches Gewebe. Feuchter Verband.

Von nun an wird der feuchte Verband täglich erneuert bis am 5. II. 93 wiederum zu trockenem Verbande geschritten wird.

Sodann erfolgte am 7. II. 93 der nächste Verbandwechsel. Die Wunde war bis auf eine 2 cm lange Stelle am äusseren Wnndwinkel geheilt. Hier werden zwei seidene Nähte gelegt und die Wunde durch einen trockenen Verband wiederum bedeckt. 13. II. 93 Entfernung der Nähte. Wunde bis auf eine kleine Granulationsstelle geheilt. Jodoformgaze. Heftpflaster-Verband.

19. II. 93 geheilt entlassen. In circa acht Wochen zur Anmessung eines künstlichen Stumpfes bestellt.

Ueber den pathologischen Befund an dem amputierten Bein konnte ich leider keine Aufzeichnungen finden, da dasselbe seiner Zeit wohl zu Unterrichtszwecken verwandt worden ist.

Patientin macht auf Anfrage die Mitteilung, dass sie sich jetzt recht wohl befinde und mit dem künstlichen Bein ziemlich gut und ohne Schmerzen gehen könne.

II.

Gustav Lubahn, Schmied, 22 Jahre, aus Woddow. Aufgenommen am 29. I. 1895.

Anamnese: Patient giebt an, im Herbst 1891 des Abends auf die Kniee gefallen zu sein, hat dann Schmerzen im rechten Knie bekommen, die sich wieder verloren und von Zeit zu Zeit einmal wieder auftauchten. Am Gehen war er nicht gehindert.

Im Juni 1892 hat er wieder einen Unfall erlitten; er ist im Kniegelenk nach innen „umgeknickt". Die Gegend des Gelenkes ist angeschwollen, er hat keine Schmerzen, kein Fieber, aber eine Spannung beim Gehen empfunden, hat nach 3 wöchentlicher Ruhe die Arbeit aufgenommen. Die Schwellung ist bis heute geblieben, und da die Beschwerden beim Gehen jetzt allmählich zugenommen haben, kommt Patient auf ärztlichen Rat in die chirurgische Klinik.

Status praesens: Bei dem sonst gesunden Patienten zeigt das rechte Bein eine Valgusstellung von 20^0, das linke Bein von 5^0. Die Streckung gelingt rechts nicht völlig, bis auf etwa 10^0, die Beugung bis auf 20^0. Das rechte Kniegelenk ist verdickt, und bei oberflächlicher Palpation merkt man schon, dass die Verdickung durch das untere Femurende bedingt ist.

Der Umfang am oberen Rande der Patella beträgt rechts 43 cm, links 35 cm.

Die Circumferenz der Unterschenkelmuskulatur misst rechts und links 33 cm.

Die Knochenverdickung erstreckt sich nach oben etwa 18 cm.

Maasse:

Äusserer Schienbeinhöcker bis zum Malleol. ext. rechts 32 cm, links 39 cm.

Innerer Schienbeinhöcker bis zum Malleol. int. rechts 37 cm, links 37 cm.

Spina ant. sup. bis zum Condyl. ext. fem. untere Rand rechts 46 cm, links $47^1/_2$ cm.

Oberer Rand des Trochanter bis zum Condyl fem. ext unterer Rand rechts 41 cm, links 43 cm.

Die Temperatur beträgt zur Zeit seines Eintritts in die Klinik 36,9.

4. II. Probeincision an der Innenseite auf die verdickte Stelle am unteren Femurende. Es zeigt sich hierbei, dass sie durch eine fibröse Geschwulst mit erweichten Stellen hervorgerufen wird. Die Geschwulst ist zum grössten Teile abgekapselt, geht doch an einigen Stellen, besonders hinten, diffus in den Knochen über und hat fast den ganzen Knochen substituiert. Es handelt sich nach dem makroskopischen Bilde um ein Fibro-chondro-Sarkom.

Am Abend dieses Tages hatte Patient eine Temperatur von 38,7, am folgenden Morgen 38,3.

5. II. In Narkose und Blutleere wird das Bein in der Mitte des Oberschenkels amputiert, nachdem ein grösserer vorderer und ein kleiner hinterer Lappen gebildet. Sorgfältige Blutstillung. Primäre Naht.

Am Abend beträgt die Temperatur 38,1, am Morgen darauf 38,5.

Sie ist an den ersten vier Tagen nach der Amputation nicht unwesentlich erhöht und mass am 7. II. nachmittig 39,6.

8. II. Verband-Wechsel. Wundverhältnisse gut.

11. II. V. W. An der hinteren Seite Entfernung einer Naht. Es fliesst etwas Eiter aus. Drains.

15. II. V. W. Secretion aus den Drains mässig stark.

25. II. Secretion noch vorhanden. Es stösst sich ein Stück nekrotischen Fascien-Gewebes von der Grösse etwa eines 10Pfennigstücks ab.

1. III. Secretion hat abgenommen. Wunde an der Hinterseite granuliert fast rein.

12. III. Wunde granuliert völlig rein.

22. III. Wunde völlig geheilt. Stumpf gut, völlig schmerzlos. Nirgends eine adhärente Narbe.

Der bei der Probeincision herausgehobene Tumor wurde dem pathologischen Institut zur genaueren Fixierung des Befundes übersandt, welches folgende Diagnose stellte als Resultat der eingehenden anatomischee Untersuchung:

Das Präparat besteht aus zwei Gewebsstücken, von denen das grössere in Gestalt und Umfang etwa der halbierten Mannesfaust entspricht. Der Tumor ist ausserordentlich derb, weichere Stellen sind nicht zu entdecken.

Mikroskopisch findet sich nichts, das etwa für Sarkom spräche, wielmehr trifft man bei den Schnitten aus verschiedenen Teilen des Tumor nur derbes fibröses Gewebe.

Diagnose: Fibroma.

Bei der Untersuchung des Tumors im Unterrichtskurse zeigt sich jedoch, dass zwar in einzelnen Stellen, die besonders derb sind, Faserknorpel in grösserem Umfange in dem Tumor gebildet ist; andere Stellen dagegen sind fast ausschliesslich aus Spindelzellen zusammengesetzt mit spärlicher Intercellularsubstanz. Demnach ist die Diagnose in Fibro-Chondro-Sarkom umzuändern.

Das durch die Amputation entfernte Stück des Femur liegt mir zur Zeit in Form eines Spiritus-Präparates vor und bietet folgenden Befund:

Wir erkennen das untere Ende eines rechten Femur, amputiert ungefähr in der Mitte. Das Volumen des Knochens ist durch eine starke Auftreibung besonders nach den Condylen hin erheblich vermehrt. Der Tumor misst an der grössten Circumferenz 27 cm.

An der medialen Seite oberhalb des Epicondylus internus bemerken wir eine Höhle von der Grösse einer halben Faust, die Stelle, die ehedem der Sitz jenes, am Tage vor der Amputation herausgeschälten Tumors war. Die Wandungen dieser Höhle sind von Tumormasse gebildet.

Schon an dem unaufgesägten Knochen sieht man, dass

der Condylus externus höher steht als der Condylus internus. Die Differenz beträgt 3 cm, eine Deformität, die uns die in der Krankengeschichte genannte Valgusstellung von 20° erklärt. Wir erkennen ferner, dass der Tumor den Condylus externus bereits durchwuchert hat, und dass auch die Fossa intercondyloïdea von Tumormasse angefüllt ist, während wir am Condylus internus den intakten Knorpelüberzug vor uns haben.

An dem in der Frontalrichtung halbiert aufgesägten Knochen stellt sich folgendes Bild dar: s. Abbildg. Fig. I.

Der Tumor hat in einer Höhe von 16,5 cm den Knochen durchsetzt, sein Breitendurchmesser beträgt 6 cm.

Auf der lateralen Seite hat der Tumor die ganze Masse des Knochens durchsetzt, sodass von der Knochensubstanz selbst nichts mehr zu sehen ist. Die Knochenrinde fehlt auf einer Strecke von 14 cm. Auf der medialen Seite lässt der Tumor ein keilförmiges Stück normaler Spongiosa neben sich, auch kann man am medialen Rande die normale Grenze des Knochens bis hinab zum Gelenk verfolgen, obwohl starke periostitische Auflagerungen von einem Durchmesser von 1,5 cm an dieser Stelle sich finden. Zum Condylus internus hinab begleitet den Tumor die normale Spongiosa, nach dem Gelenk hin bedeckt von normalen Gelenkknorpelzellen.

Bald nach der Operation imponierte der Tumor als eine gelblich-grüne Masse, durchsetzt von einzelnen Fünfpfennigstückgrossen, grauroten Stellen. An der dem Condylus externus entsprechenden Stelle findet sich glasig schillernder Knorpel, einen kleineren Ring neben einem grösseren bildend, in einer Ausdehnung von 6,5 : 3,5 cm auch in diesem Gebiete finden sich wiederum graurote Herde verstreut. An den konkaven Seiten dieser Ringe finden wir spongiöse Knochensubstanz, über deren Auftreten wir von der mikroskopischen Untersuchung Aufklärung erwarten

Die graugelbe Grundmasse des Tumor wird durch die mikroskopische Betrachtung als Fibrom erkannt, die grauroten Stellen sowie die Randpartieen des Tumor lassen deutlich sarkomatösen Charakter, eine starke Vermehrung der zelligen Elemente erkennen.

Die glasig erscheinenden Partieen bestätigen sich als Chondrom.

Senftleben[1]) bezeichnet das Vorkommen von Enchondrommassen in Markgeschwulsten als einen seltenen Befund. Meckel und Gray haben ihn in mehreren Fällen beschrieben.

Ein sehr interessantes mikroskopisches Bild bietet der sich im Anschluss an diese Knorpelbildungen vorfindende spongiöse Knochen. Wir erhoffen von der mikroskopischen Betrachtung Klarheit darüber, ob wir es hier mit einem Rest der ursprünglichen Spongiosa zu thun haben, oder ob nicht diese Knochenbildung ihre Entstehung der Thätigkeit jenes Knorpels verdankt, der sich hier im Condylus externus habilitiert hat. Und in der That drängt uns der mikroskopische Befund mehr zu dieser letzten Annahme.

Es macht nicht den Eindruck, als hätten sich die Knorpelwucherungen hier eingedrängt in das spongiöse Knochengewebe, von dem wir einen Saum noch erkennen könnten, vielmehr lässt uns der Umstand, dass wir in der Uebergangszone vom Knorpel zum Knochen alle Stadien normaler Knochenbildung beobachten können, in dem Knorpel das primäre, im Knochen das sekundäre Moment erblicken.

Das mikroskopische Bild bietet folgenden Befund:

Auf hyaliner Grundsubstanz sehen wir zahlreiche typische Knorpelzellen, zum Teil in kleinen Haufen, zum Teil mehr zerstreut; eine der Knochengrenze näher gelegene

[1]) Ueber Fibroide und Sarkome in chirurgisch-pathologischer Beziehung.

Langenbecks Arch. I, pag. 138.

Zone zeigt die Knorpelzellen bedeutend vergrössert und in Bälkchen angeordnet, ganz das Bild der enchondralen Knochengenese.

Auch die Osteoblasten erkennen wir deutlich zur Seite der Knochensubstanz, nur mit dem Unterschiede, dass in unserem Präparat die Osteoblasten in Tumorgewebe eingebettet sind und nicht, wie es bei normaler Knochenbildung der Fall ist, Marksubstanz zwischen den Osteoblasten im mikroskopischen Bilde sichtbar wird.

Und gerade auch dieses feinfaserige, gefässarme Bindegewebe mit seinen zahlreichen zelligen Bestandteilen scheint in unserm Fall dafür zu sprechen, dass wir die knöchernen Patieen in dem lateralen Condylus als ein Produkt der Thätigkeit jenes im Tumor neugebildeten Knorpels ansprechen müssen.

Sehen wir nun zu, welche Punkte der Anamnese und des Status es nahe legten, an die Möglichkeit eines entzündlichen Prozesses in diesen beiden Fällen zu denken.

Im Falle I sprach sowohl das jugendliche Alter als die ganze Anamnese sehr für Osteomyelitis, und auch die Angabe der Patientin, dass das Bein schon vor $^1/_4$ bis $^1/_2$ Jahr einmal angeschwollen, dann wieder abgeschwollen sei, spricht nicht gegen einen entzündlichen Prozess, ebenso wenig wie das fehlende Fieber — typhe de membre — die Möglichkeit eines solchen ausschliesst[1]).

Auch in Fall II finden wir die Angabe in der Anamnese, es sei das Bein schon vorher einmal schmerzhaft gewesen (auch hier vor ungefähr einem halben Jahr). Aus der traumatischen Aetiologie würde man ebensowohl auf eine Osteomyelitis als auf ein Sarkom schliessen können.

In beiden Fällen finden wir ausser der Schwellung die für entzündliche Processe am Knochen typische Stellung,

[1]) Nasse: Die Sarkome der langen Extremitätenknochen. Langenbecks Archiv Bd. 39 pg. 900.

eine nicht sehr starke Flexion im Kniegelenk. Die Schmerzen bei dem Versuche der völligen Streckung der Extremität, die Affection des zunächst gelegenen Gelenks, „die pralle Spannung der Haut, das subjektive Gefühl der Schwere und die Unfähigkeit zu Bewegungen sind gerade besonders charakteristisch“ nach Bardeleben[1]) für eine entzündliche Affektion am Knochen.

Bei diesem Symptomenkomplex, der einen entzündlichen Prozess wahrscheinlich machte, ohne andrerseits gegen die Diagnose Sarkom zu sprechen, musste der Zweifel bestehen, bis die Probeincision in beiden Fällen das Krankheitsbild klarlegte.

Ein Fall, dem sich die oben besprochenen beiden Fälle anschliessen, ist von Herrn Medicinalrat Dr. H. v. Burckhardt[2]) beschrieben worden.

Es handelte sich um einen pathologischen Knochenprozess am rechten Oberschenkel eines 8jährigen Mädchens, der schliesslich zur Spontanfraktur führte. Ein schmerzloses Hinken war anfänglich das einzige Symptom der Erkrankung, die daraufhin von dem zuerst hinzugezogenen Arzt als eine nervöse Störung angesprochen wurde. Die Differentialdiagnose: Osteomyelitis oder maligne Neubildung war in diesem Falle durch die Spontanfraktur sehr erschwert, zumal durch die Continuitäts-Trennung am Stützapparat das Krankheitsbild sehr verwischt war.

Eine Probeincision stellte die Diagnose sicher und zwar auf Sarkom. Therapie: Exarticulation des Beins.

Der Autor knüpft an diesen Fall die Mahnung, in der Beurteilung des bei Kindern so häufig vorkommenden Hinkens vorsichtig zu sein. „Findet man in solchen Fällen keine Zeichen einer beginnenden Coxitis, keinerlei Druck-

[1]) Bardeleben: Lehrbuch d. Chirurgie und Operationslehre II, pg. 536.

[2]) Württ. Medic. Correspondenz-Blatt 1893.

empfindlichkeit an irgend einer Stelle des Beins oder Beckens, keine Störungen entzündlicher Natur, keinerlei Veränderungen an den Muskeln, so wird man gut thun, mit der Diagnose einer Störung im Bereich des Nervensystems zurückhaltend zu sein".

In einem Falle, den Nasse[1]) mitteilt, hatte man, da eine traumatische Aetiologie angegeben war, in der Meinung, dass es sich um einen osteomyelitischen Abscess handle, incidiert. Man kam auf ein Sarkom, das sowohl durch seine traumatische Basis als durch seinen ganzen Symptomkomplex eine Osteomyelitis vorgetäuscht hatte.

In zwei weiteren Fällen, die, wie der eben genannte, in der Berliner Universitäts-Klinik zur Beobachtung kamen, wurde die Differentialdiagnose — Osteomyelitis oder Sarkom — erst durch die Probeincision resp. durch die Probepunktion entschieden.

Desgleichen veröffentlicht Mosheim[2]) einen Fall aus der Würzburger chirurgischen Klinik. Ein Arzt machte, in der Meinung, einen osteomyelitischen Abscess vor sich zu haben, eine Incision. Statt des erhofften Eiters fand er Blut in reichlicher Menge.

Es ist von verschiedenen Seiten der Versuch gemacht worden, die malignen Neubildungen speciell die Sarkome gegen die entzündlichen Processe differential-diagnostisch abzugrenzen[3]).

Man hat in der Steigerung der Körpertemperatur, in der Bildung von Oedemen über der Schwellung differentialdiagnostisch wichtige Momente erblicken wollen[4]).

---

[1]) Nasse: Die Sarkome der langen Extremitätenknochen. Langenbeck's Archiv Bd. 39 pg. 898.

[2]) Mosheim: Ein Fall von periostalem Sarkom der Fibula. Dissert. Würzburg, 1892.

[3]) M. Deschiens: Diagnostic entre l'ostéomyelite insidieuse de Trélat et l'ostéosarcome du femur. Thèse de Paris 1887.

[4]) Schwartz: Des ostéosarcomes des membres Thèse de concours pour l'agrégation. Paris, 1880.

Man hat ferner in der Art des Schmerzes ein Charakteristikum gesucht. Der „pochende und hämmernde Schmerz“ sollte für eine Eiterung sprechen, während „neuralgische Schmerzen: Ziehen, Reissen,“ ein Sarkom wahrscheinlicher machen sollten.

Man hat den akuten Beginn des Leidens für die Osteomyelitis in Anspruch genommen, den chronischen den Sarkomen zugewiesen; indes alle diese Gesichtspunkte haben sich durchaus als nicht stichhaltig erwiesen, und so hat man heute als ultimum refugium die Probepunktion oder Probeincision als diagnostisches Hilfsmittel in Anwendung gebracht, ein Mittel, das schon in vielen Fällen Licht in die Diagnose gebracht hat, in denen die Symptomatologie zu keinem abschliessenden Urteil über die Natur des Leidens verhalf.

Und eine noch rechtzeitig ausgeführte Radicaloperation hat schon manchem Patienten das Leben erhalten.

Denn, wie wir schon oben gesehen haben, die Prognose der Knochensarkome ist, wenn das Leiden nicht therapeutisch radikal in Angriff genommen wird, eine sehr ungünstige.

Die Neigung, zu recidivieren, vereitelt nur zu oft die Hoffnung, die der Chirurg auf sein operatives Vorgehen setzt. Es sind eine ganze Reihe von Fällen veröffentlicht, in denen nach wohl gelungener Operation zuweilen bald, zuweilen nach längerer Zeit sich Recidive zeigten, eine Malignität, die diesen Tumoren bei den Engländern den Namen „recurring fibroid“ verschafft hat.

Zahlreicher noch sind die Fälle in der Litteratur beschrieben, in denen die Patienten an Metastasen in den inneren Organen zu Grunde gingen, sei es, dass sie sich der Operation zu spät unterzogen, sei es, dass das Radicalverfahren als aussichtslos in so vorgerücktem Stadium gar nicht erst in Anwendung gebracht wurde.

Bork-Rostock[1]) kommt in seiner Arbeit „Ueber die Heilbarkeit maligner Neubildungen des Oberschenkels durch Exarticulation der unteren Extremitäten im Hüftgelenke“ zu dem Schluss, dass von 36 Fällen 26 mit Sicherheit an Metastasen resp. Recidiven starben.

Die Statistik über den Erfolg des operativen Verfahrens, die Gross[2]) zusammengestellt hat, ist nach Nasse nicht stichhaltig.

Besonders in den Lungen und im Gehirn finden wir Sarkommetastasen bei solchen Fällen, wo der ganze Organismus dem verheerenden Wirken des peripher gelegenen Primärsarkoms zum Opfer gefallen ist.

Nasse teilt einen solchen Fall mit. Von dem primären Rundzellensarkom der Tibia bei einem 26jährigen Mädchen hatten sich Metastasen in den Lungen etabliert.

Über ein ähnliches Krankheitsbild berichtet Dr. Schweninger[3]).

Es ist auch beobachtet worden, dass es infolge von Lungenmetastasen zum Aushusten von Sarkomstücken kam[4]).

Ja selbst durch die Amputation des primär erkrankten Gliedes ist leider nur zu oft der Krankheit noch nicht Halt geboten. So haben M. le Bec[5]) und Dr. Headland[6]), sowie Dr. Wild[7]) die Patientin trotz des radikalen Verfahrens an allgemeiner Sarkomatose zu Grunde gehen sehen.

Péau[8]) berichtet über einen Fall, in dem trotz mehr-

---

[1]) Langenbecks Archiv, Bd. 40, pag. 941.

[2]) Americ. Journal of the Med. Sciences 1879.

[3]) Dr. E. Schweninger. Bayr. ärztl. Inf.-Bl. XXIII 32, Aug. 1870.

[4]) Dr. Hampeln in Riga. Petersb. med. Wochenschr. 40, 1870.

[5]) M. le Bec Ostèo-sarcome du femmur. Desarticulation coxo-fémorale. Congr. franç. de Chirurgie III 562, 1888.

[6]) Dr. Headland. Med. Tim. and Gaz. May 30. 1874.

[7]) Dr. G. Wild. Zur Kasuistik der Periostsarkome. Deutsche Zeitschr. f. Chir. XVII 5. 6. p. 548, 1882.

[8]) Virchow-Hirsch. Jahresbericht der gesamten Medizin, 1889. II, pag. 396.

maliger Exstirpation der Geschwulst, trotz der Amputation, trotz späterer Ausräumung des Stumpfes, doch nach 4 Jahren der Tod an Lungenmetastasen eintrat.

Allerdings werden wir wohl annehmen müssen, dass sich zur Zeit der Operation in den Organen bereits Metastasen gebildet hatten, wenn auch damals noch symptomlos.

In der folgenden Krankengeschichte finden wir schon deutliche Zeichen der Allgemein-Infektion des Organismus zur Zeit der Aufnahme der Patientin in die Klinik, Symptome, die die Prognose sehr ernst, die Operation fast vollständig aussichtslos gestalten mussten. Schliessen wir unsere Betrachtungen mit einem Einblick in das Krankenblatt und das Sektionsprotokoll dieses Falles.

Anna Foege, 16 Jahre alt, Briefträgerstochter aus Breege, aufgenommen am 20. Febr. 1893, entlassen am 23. Febr. 1893. Sarkom des linken Unterschenkels. Pleuritis dextra. Nephritis. Operation aussichtslos.

Verlegt ad forum internum.

Anamnese: Patientin erkrankte im Herbst vorigen Jahres mit Schmerzen im linken Kniegelenk, die sie zunächst nicht am Gehen hinderten; zuweilen hinkte sie jedoch etwas. Allmählich nahmen die Schmerzen zu, das Knie schwoll an und wurde krumm. Weihnachten vorigen Jahres konsultierten die Eltern einen Arzt, der Einreibungen mit einer Salbe und Medizin verordnete. Ausserdem ordnete er an, dass die Patientin im Bette blieb. Jetzt schwoll auch der obere Teil des Unterschenkels an. Seit drei Wochen leidet die Patientin zugleich an Stichen in der rechten Brust und Herzklopfen. Auf Anraten des behandelnden Arztes erfolgte die Aufnahme in die chirurgische Universitäts-Klinik.

Die Eltern der Patientin sind gesund. Patientin machte als Kind von 3 Monaten eine schwere Erkrankung durch, über die die Eltern wenig auszusagen wissen. Der Arzt

verordnete damals Eis auf den Kopf und den Magen. Als Kind von drei Jahren hatte sie Keuchhusten, im Alter von 9—10 Jahren Masern. Der einzige Bruder der Patientin lebt und ist gesund; er soll jedoch im kindlichen Alter vielfach krank gewesen sein; so hatte er im Alter von sechs Monaten eine Eiterung auf der Brust, die vom Arzt aufgeschnitten wurde.

Status praesens: Gracil gebaute, sehr blasse Patientin mit gering entwickelter Muskulatur und zartem Knochenbau. Die sichtbaren Schleimhäute mässig gerötet. Fettpolster gering. Der linke Unterschenkel steht im Knie rechtwinklig gebeugt. Die obere Hälfte des linken Unterschenkels zeigt eine spindelförmig nach oben an Dicke zunehmende Anschwellung, deren stärkste Circumferenz 36 cm beträgt, während der stärkste Umfang des rechten Unterschenkels 20 cm. misst. Die Haut in der unteren Hälfte des linken Unterschenkels normal, in der oberen gespannt, glatt; die Hautvenen erweitert, deutlich durchschimmernd. Die Anschwellung nimmt besonders den hinteren Teil des Unterschenkels ein, während die Vorderfläche der Tibia nur mässige Auftreibung zeigt. Die Konsistenz der Auftreibung ist derb, an einigen Stellen Pseudofluktuation. Die Palpation ist nicht schmerzhaft bis auf einzelne Stellen an der vorderen Kante der Tibia. Der linke Fuss normal beweglich. Das linke Kniegelenk ohne Erguss.

Die Oberschenkelcondylen zeigen keine Auftreibung, sind auch nicht schmerzhaft, der obere Teil des linken Oberschenkels ebenfalls normal. Die Bewegungen des linken Kniegelenks geschehen nur passiv.

Thorax flach, in der linken Infraclavicular-Grube etwas tympanitischer Schall. Die linke Lunge bietet bei der Auskultation nichts Abnormes. Die rechte Thoraxhälfte geht bei der Atmung nur wenig mit. Vom fünften Interkostalraum abwärts ziehen sich die Interkostalräume beim Atmen

stark ein; sie sind breiter als links. Am unteren Rand der vierten Rippe beginnt in der Parasternallinie eine Dämpfung, welche sich in gering aufsteigender Linie nach hinten fortsetzt.

Der untere Leberrand ist nicht nach unten verschoben. An der Hinterseite beginnt etwa fingerbreit unterhalb des rechten Skapularwinkels vollständige Dämpfung, welche sich nach unten fortsetzt. Die Auskultation ergiebt in diesen Partieen oberhalb der Dämpfung verschärftes Inspirium, im Bereich der Dämpfung in den oberen Partieen pleuritisches Reiben, in den unteren Partieen keine Atmung. Pectoralfremitus im Bereich der Dämpfung völlig aufgehoben.

Rechte Herzgrenze um einen Fingerbreit nach links verschoben. Herztöne schnell aber rein.

Im Urin sehr viel Albumen.

Da der Allgemeinzustand des Patienten sehr elend ist, und die bestehende Pleuritis und Nephritis eine Erkrankung der inneren Organe anzeigt, so wird auf eine Operation verzichtet, und Patientin der inneren Klinik überwiesen.

Die bei der Patientin während des Aufenthalts auf der chirurgischen Station angestellten Temperaturbeobachtungen zeigen keine wesentlichen Exkursionen. Die Temperatur schwankt zwischen $36{,}7^0$ und $38{,}2^0$, welch letztere Temperatur am Tage ihrer Ueberweisung an die innere Klinik an ihr beobachtet wurde, am Abend des 23. Febr. 1893.

Auf der medizinischen Klinik finden wir folgende Aufzeichnungen über die Patientin.

Anna Foege, 16 Jahre alt, Briefträgerstochter aus Breege auf Rügen, aufgenommen 23. Febr. 1893, entlassen 10. März 1893 ad. for. chirurg. Sarcoma tibia sinistrae.

Anamnese; Die Eltern der Patienten leben beide. Der Vater ist völlig gesund, die Mutter leidet seit Langem am Magen und fühlt sich recht elend. Patientin hat einen Bruder, der sich des besten Wohlseins erfreut.

Patienten selbst will bis zum Herbst vorigen Jahres nie krank gewesen sein und sich immer sehr wohl gefühlt haben. Die Schule hat sie regelmässig besuchen können. Mit 15 Jahren nahm Patienten eine Stelle als Kindermädchen an. Im Herbst vorigen Jahres fühlte Patienten Schmerzen in der Epiphysengegend der linken Tibia, gleichzeitig etwas Anschwellung jedoch ohne jegliche Rötung. Mit der Zeit nahm die Anschwellung zu und auch die Schmerzen. Bis Weihnachten 1892 konnte Patienten noch leidlich gehen. Seitdem hat Patientin das Bett nicht mehr verlassen. Das obere Ende der Tibia schwoll mehr und mehr spindelförmig an. Der behandelnde Arzt riet zur schleunigen Aufnahme in das hiesige Krankenhaus. Patientin wurde seit Weihnachten auch etwas elend, obgleich sie so sehr kräftig nie gewesen ist. Husten hat Patientin nie gehabt.

Der Stuhlgang ist immer regelmässig und normal gewesen, dagegen sind Menses noch bis jetzt ausgeblieben. Am 20. Feb. 93 erfolgte die Aufnahme der Patientin in die hiesige medicinische Klinik. Die Diagnose wurde hier auf Tibiasarkom gestellt, und Patientin deshalb zur eventuellen Operation auf die chirurgische Abteilung verlegt. Da der Tumor schon zu weit um sich gegriffen hatte und Metastasen vermuten liess, da ferner auch die Patientin zu einer Operation noch zu schwach war, und Albuminurie mit Temperatursteigerung konstatiert wurde, so wurde die Verlegung rückgängig gemacht. Patientin liegt seit dem 23. Feb. wieder auf der medizinischen Abteilung.

Status praesens: Patientin ist von kleiner Statur, von sehr elendem Aussehen und sehr schlechtem Ernährungszustand. Die sichtbaren Schleimhäute sind blass, wie auch die Gesichtsfarbe auffallend bleich sich zeigt. Patientin hat keinen Appetit und liegt meist apathisch im Bett. Das

linke Kniegelenk ist spindelförmig verdickt, auf Druck teilweise sehr schmerzhaft.

Es werden feuchte Umschläge verordnet.

Bei ihrer Aufnahme in die innere Station hatte Patientin Fiebertemperaturen von $39{,}3^0$ und $38{,}7^0$ mit morgendlichen Remissionen auf $37{,}5^0$ und $37{,}4^0$ an den ersten Tagen. Die Kurve sank während ihres Aufenthalt daselbst vom 23. Feb. bis zum 10. März sehr stark, zum Teil sogar unter die Norm hinab. Die Frühtemperaturen waren an den letzten vier Tagen $35{,}8^0$, $36{,}3^0$, $36{,}2^0$, $36{,}2^0$.

Die Pulsfrequenz schwankt zwischen 140 und 100.

Am 10. März wird Patientin zur Operation wieder der chirurgischen Klinik überwiesen.

Epikrise des Assistenzarztes.

Osteosarkom am linken Unterschenkel mit Pleuritis rechterseits ohne Exsudat, wahrscheinlich Schwartenbildung. Der Tumor ist bis unter die Haut vorgedrungen und da eine Perforation mit nachfolgender Verjauchung gerürchtet wird, wird die Patientin behufs Operation auf die chirurgische Station verlegt.

Bei der Operation bestätigt sich die Diagnose; das Bein wird im Oberschenkel amputiert.

Die sehr anämische Patientin übersteht die Operation. Die Leistendrüsen waren nicht geschwollen. Recidiv bei der Grösse des Tumors wahrscheinlich, Erfolg wohl nur paliativ (gegen Verjauchung).

Über das weitere Schicksale der Patientin erfahren wir aus einem weiteren Krankenblatt der chirurgischen Klinik Folgendes:

Anna Foege, 16 Jahre alt, Briefträgerstochter aus Breege. Aufgenommen am 11. März 1893, verstorben am 26. März 1893. Sarkoma tibiae sinistrae. Amputatio

femoris sinistri. Exitus infolge schwerer Metastasen in den Lungen.

Anamnese: Patientin war schon wegen Sarkom des Unterschenkels in der chirurgischen Klinik, wurde aber dann wegen Nephritis, alter Pleuritis und allgemeiner Kraftlosigkeit auf die innere Station gelegt. Jetzt wird sie zur Operation wieder auf die chirurgische Abteilung verbracht.

Status: cf. vorige Krankengeschichte.

Der allgemeine Körperzustand hat sich sehr verschlechtert. Nahrungsaufnahme minimal. Eiweiss aus dem Urin verschwunden. Dämpfung in der rechten Thorakalhälfte noch vorhanden.

Der Tumor ist gewachsen.

Als einzige versuchbare Therapie ist eine Amputatio femoris in Aussicht zu nehmen.

11. März. Die Morgentemperatur beträgt 36,7°.

Es wird zur Operation in Narkose und Blutleere geschritten.

Mit möglichst kleiner Dosierung des Chloroforms typische zweizeitige Amputation des linken Oberschenkels an der Grenze des mittleren und unteren Drittels.

Periost-Catgut-Naht. Etagenförmige Catgutnaht. Oberflächliche Seidennaht. Zwei seitliche Drains. Trockener Verband.

Die Ernährung wird drei Stunden nach der Operation sofort mit Nährklystieren begonnen; dieselben werden alle drei Stunden wiederholt mit Zusatz von ein Paar Tropfen Opium, da sie sonst nicht behalten werden.

Am Abend beträgt die Temperatur 36,5°, am folgenden Morgen 36,8°.

Am 13. März der erste Verbandwechsel. Herausnehmen der Drains. Wunde reaktionslos. Trockener Verband.

Die Nahrungsaufnahme per os ist immer noch minimal

Die Ernährungsklystiere müssen dreistündlich fortgesetzt werden.

Körpergewicht: 50 Pfund.

15. März. Der Ernährungszustand der Patientin sehr schlecht, die Nährklystiere werden nicht recht gehalten. Da die Patientin per os nichts zu sich nehmen will, so wird zweimal am Tage durch die Schlundsonde der Patientin Nahrung zugeführt.

16. März. Die Nahrungsaufnahme per os ist reichlicher, sodass nur einmal die Schlundsonde in Anwendung gezogen zu werden braucht.

17. März. Verbandwechsel.

19. März. Abends plötzlicher Collaps mit starker Atemnot. Die Untersuchung ergiebt eine trockene Pleuritis sinistra. Pulsfrequenz: 120, Temperntur 37,5°. Reichliche Campherzuführung während der ganzen Nacht.

20. März. Allgemeinzustand sehr schwach, starke Atemnot; Exsudat linkerseits nicht vorhanden. Campher wird weiter gegeben, kräftigste Ernährung per os.

Temperatur: morgens 37,4°, abends 37,3°.

23. März. Allgemeinbefinden noch immer sehr elend. Verbandwechsel. Die meisten Nähte haben durchgeschnitten; die Wunde klafft sehr weit, granuliert schlaff; konischer Amputationsstumpf.

Körpergewicht: 25,5 Pfund.

Temperatur: morgens 36,2°, abends 36,3°.

24. März. Völlige Dämpfung in den linken unteren Lungenpartieen. Kein Atemgeräusch hörbar. Pectoralfremitus abgeschwächt.

Temperatur: morgens 36,8°, abends 37,3°.

25. März. Die Dämpfung in den linken Lungenpartien hat zugenommen. Probepunktion ergiebt kein Exsudat; es kann sich hier also nur um einen schnell wachsenden Tumor handeln. Der Kräftezustand nimmt ab, die Atemnot wird grösser.

26. März. Morgentemperatur 37,4°. Vormittags 9½ Uhr tritt der Exitus letalis ein.

Die Autopsie ergiebt zahlreiche tumorähnliche Metastasen in beiden Lungen. Cf. Sektionsprotokoll des pathologischen Instituts.

Sectionsprotokoll:

Zart gebaute kindliche weibliche Leiche von grauweisser Hautfarbe und mässig entwickelter Muskulatur in Totenstarre.

Das linke Bein ist an der Grenze zwischen mittlerem und unterem Drittel abgesetzt. Die Operationswunde klafft, ist mit schmierigem Eiter bedeckt, Haut und Muskulatur hat sich über den Knochen zurückgezogen.

In der Bauchhöhle findet sich keine Flüssigkeit. Das Netz ist ausserordentlich fettarm, das Peritoneum der sehr blassen Darmschlingen ist feucht, glatt und glänzend.

Nach Herausnahme des Brustbeins retrahieren sich beide Lungen wenig und beim Herausheben der Lungen zu dem Zwecke, etwaigen Inhalt in den Pleurahöhlen zu konstatieren, wird bemerkt, dass beide Lungen in ihrem Unterlappen vollständig ohne Luftgehalt sich derb anfühlen. In beiden Pleurahöhlen etwa je 100 ccm einer nicht ganz klaren, gelben Flüssigkeit, in der kleine Fibrinflocken suspendiert sind.

Im Herzbeutel etwa 10 ccm einer klaren hellgelben Flüssigkeit; das Pericard ist spiegelglatt, zart und glänzend. In den beiden Vorhöfen befinden sich reichliche Mengen dunkelroten, flüssigen, glasig aussehenden geronnenen Blutes. Auch die Ventrikel enthalten ebenso beschaffenen Inhalt. Das Herz ist schlaff, ungefähr so gross, wie die Faust des Individuums. Die venösen Klappen sind für zwei Finger bequem durchgängig, die arteriellen schliessen auf Wassereinguss. Das Myocard ist von blassroter Farbe

und von gesprenkeltem Aussehen. Endocard und Klappen sind zart und intakt. Die Aorta ist eng.

Die linke Lunge ist besonders in ihrem hinteren unteren Teil mit der Brustwand frisch verklebt. Die Pleura ist an diesen Stellen trocken und opak. Die Lunge selbst entbehrt in ihrem untersten Abschnitt jeglichen Luftgehaltes und lässt auch in den übrigen Teilen sehr zahlreiche, an Grösse sehr verschiedene, circumscripte runde Knoten erkennen, die sich derb anfühlen und auf der Schnittfläche ein glasiges, weisses Aussehen haben, über das Niveau der Nachbarschaft hervorragen. Ähnliches Aussehen zeigt auch der grosse Tumor im Unterlappen nur mit dem Unterschiede, dass sich hier grössere und kleinere Stellen des degenerierten Gewebes vorfinden mit Neigung zu Cystenbildung. Die rechte Lunge zeigt besonders hinten und unten einige teils ältere, teils frischere Verklebungen mit der Brustwand. Sie zeigt im Übrigen dieselben Veränderungen wie die linke, nur sind hier, d. h. in der rechten die Processe viel weiter vorgeschritten wie in der linken. Besonders sieht man im Unterlappen, dass derselbe zur Hälfte in toto in einen derben Geschwulstknoten verwandelt ist. Auf der Pleura sind Geschwulstknoten nicht zu erkennen; dieselben liegen vielmehr in dem Gewebe der Lunge selbst. Diejenigen Teile der Lunge, in denen keine Geschwulstmasse ist, zeigen normalen Luftgehalt; sie sind ausserordentlich blass; der abgestrichene Gewebssaft ist spärlich.

Die Milz zeigt eine glatte Kapsel, auch sonst normale Verhältnisse.

In den Nieren ist die Rindensubstanz etwas verbreitert und von opakem Aussehen. Die Nieren selbst fühlen sich derb an. Die Marksubstanz ist etwas röter als die blasse Rindensubstanz. In der Rinden- und Marksubstanz zeigen sich linsen- bis erbsengrosse grünlich-weisse Knoten von demselben Aussehen wie in der Lunge.

In der Blase finden sich wenige Tropfen eines trüben Urins; die Schleimhaut ist grauweiss in zahlreiche Falten erhoben.

Der Geschlechtsapparat zeigt noch durchaus infantile Verhältnisse.

Im Rectum zeigt die graurote Schleimhaut vereinzelte kleine Erosionen, aber sonst keine krankhaften Veränderungen.

Im Duodenum ist die Schleimhaut gallig imbibiert. Die Gallengangspapille ist durchgängig.

Der Magen ist eng kontrahiert und enthält wenig schleimigen, flüssigen Inhalt. Die Schleimhaut ist im ganzen blass, enthält aber auf den sehr zahlreichen Längsfalten zahlreiche Hämorrhagieen.

Die Leber lässt krankhafte Veränderungen nicht erkennen.

Dünn- und Dickdarm sind eng kontrahiert, enthalten sehr wenig Inhalt. Die Schleimhaut ist überall blass. Follikel kaum zu erkennen.

Diagnose: Sarcomata metastatica pulmonis et renis utriusque. Myocarditis parenchymatosa. Pleuritis sero-fibrinosa. Anaemia totalis. Nephritis parenchymatosa.

Das Ergebnis der pathologisch-anatomischen Untersuchung des amputierten Beines wurde seiner Zeit in folgender Epikrise wiedergelegt:

Das obere Drittel der Tibia ist von einer nach unten konisch zulaufenden Geschwulst umgeben. Auf dem Durchschnitt sind die Conturen des normalen Knochens zu erkennen. Der Markraum in diesem Bezirke ist von solidem Knochengewebe erfüllt. Die Geschwulst selbst besteht aus grossen, saftreichen Spindelzellen, sie geht mit grosser Wahrscheinlichkeit vom Priost aus. Periostales Spindelzellensarkon.

Der Tumor ist der Sammlung des pathologischen Institutes einverleibt worden.

Das mir in dankenswerter Weise zur Verfügung gestellte Präparat bietet folgenden Befund:

Wir haben die vordere Hälfte eines frontal halbierten linken Unterschenkels vor uns.

Die Crista Tibiae verläuft in einem nach lateral konvexen, wenn auch nur wenig ausgesprochenen Bogen. Etwas oberhalb der Mitte geht die Tibia in eine derbe Knochengeschwulst über, die eine unregelmässige Oberfläche aufweist. Durch die am Präparat vorhandene Weichteile hindurch fühlt man Leisten, sowie grösserere und kleinere Höcker.

Auf dem Durchschnitt — s. Abbildung Fig. II — erkennen wir die normalen Grenzen der Tibia im Grossen und Ganzen noch deutlich; nur unmittelbar unterhalb der Epiphysengrenze verwischen sich beiderseits die Grenzen; hier geht infolge der wuchernden Thätigkeit des Periosts das normale Knochengewebe allmählich in den Tumor über. In der Markhöhle selbst ist die Geschwulst noch weiter hinabgestiegen als in den den Knochen umgebenden Teilen.

Die ganze obere Partie der Markhöhle ist von kompakter Knochensubstanz erfüllt, so zwar, dass die obere Epiphysenlinie nur ganz undeutlich zu erkennen ist. Auch die an den befallenen Stellen inserierenden Muskel hat der Tumor in den Bereich seines verderblichen Wirkens gezogen.

Auf unserer Abbildung sehen wir oben links noch das vom Schnitt getroffene Capitulum fibulae, und in dem hellen Streifen, der durch die normale Mittelgruppe linkerseits hindurch nach unten zieht, erkennen wir die Sehne des musculus peroneus longus.

An der lateralen Seite des Knochens sind die Ansatzstellen sowie die oberen Partieen des Musculus extensor

digitorum communis longus und des Musculus tibialis anticus vom Tumor in weitem Umfange durchsetzt. Auf der medialen Seite der Tibia sind die Wucherungen in den Musculus soleus eingedrungen.

Auch die Gelenkkapsel zeigt das Bild sarkomatöser Infiltration.

In dem an dem Präparat erhaltenen Oberschenkelstück erkennen wir gerade in der unteren Epiphysenlinie einen etwa markstückgrossen metastatischen Herd.

Zum Schluss sei es mir gestattet, meinem hochverehrten Lehrer, Herrn Geh.-Rat Prof. Dr. Helferich für die gütige Ueberweisung des Themas und für die freundliche Unterstützung bei der Ausführung desselben, meinen ergebensten Dank auszusprechen.

Lebenslauf.

Verfasser vorliegender Arbeit, Max Jacobsohn, wurde geboren am 8. Sept. 1871 zu Meerane in Sachsen, als Sohn des Kaufmanns Louis Jacobsohn.

Seine Schulbildung erhielt er auf dem Königl. Friedrich-Wilhelms-Gymnasium zu Berlin, wohin seine Eltern im Jahre 1874 übergesiedelt waren.

Nachdem er die Vorschule absolviert, trat er Ostern 1881 in die Sexta des Gymnasiums, das er Ostern 1891 mit dem Zeugnis der Reife verliess. Seinen medizinischen Unterricht erhielt er auf den Universitäten Freiburg, Berlin, Würzburg, woselbst er am Ende des vierten Semesters das Tentamen physicum absolvierte, München und Greifswald. Hierselbst bestand er am 16. Febr. 1895 das Tentamen medicum und am 6. März das Examen rigorosum.

Während seiner bisherigen Studienzeit hat er die Vorlesungen und Kurse folgender Herren Professoren und Dozenten besucht:

Freiburg:
Hildebrand, Riese, Warburg, Weismann, Wiedersheim.

Berlin:
du Bois-Reymond, Hartmann †, A. W. v. Hofmann †, Kundt †, Mendel, Preyer, Waldeyer.

Würzburg:
Fick, Fischer, Kölliker, Semper †.

München:
Angerer, Bauer, Klaussner, v. Kupffer, May, Rieder, Tappeiner, v. Ziemssen.

Greifswald:
Grawitz, Heidenhain, Helferich, Krabler, Loeffler, Mosler, Pernice, v. Preuschen, Schirmer, Schulz, Strübing.

Allen diesen seinen sehr verehrten Lehrern sagt Verfasser an dieser Stelle seinen ergebensten Dank.

Thesen.

I.

Die differentialdiagnostischen Zweifel zwischen Knochensarkom und einem osteomyelitischen Prozess sind im Interesse des Patienten möglichst frühzeitig durch den probatorischen Schnitt zu beseitigen.

II.

Nur die im Rectum vorgenommenen Temperaturmessungen ergeben ein zuverlässiges Resultat, zumal in der Kinderpraxis.

III.

Die Steilschrift ist vom hygienischen Standpunkt der Schrägschrift vorzuziehen.

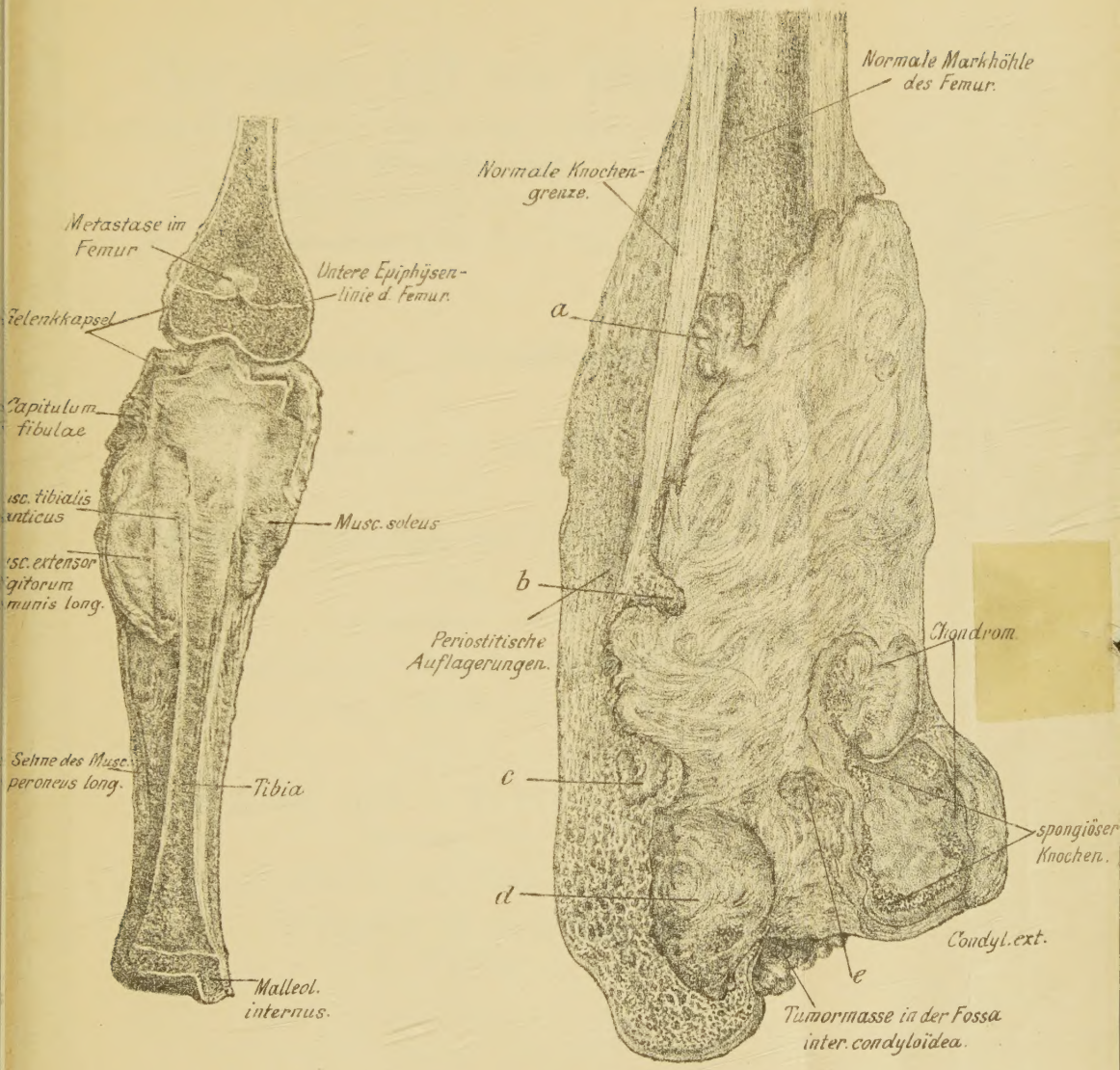

a, b, c, d, e = sarkomatöse Herde.

Lith. Anst v. Julius Abel, Greifswald.